* OPHTHALMIC * HOSPITAL

Berliner Klinik.

Sammlung klinischer Vorträge.

Begründet

von

Geh. Rath Prof. Dr. E. Hahn und Med. Rath Prof. Dr. P. Fürbringer

Herausgegeben

unter Mitwirkung hervorragender Fachmänner

von

Dr. Hermann Frank in Berlin.

HEFT 97:

Die Behandlung der Hornhaut-Entzündung

von

Dr. M. Straub,
ord. Professor der Augenheilkunde an der Universität Amsterdam.

BERLIN.
FISCHER's MEDICIN. BUCHHANDLUNG
H. Kornfeld.

Preis: 60 Pfennig.

Nutrol

wird von vielen hundert Aerzten mit günstigem Erfolge angewendet und zwar namentlich bei gestörter Verdauung, Functionsschwäche des Magens, Magenkatarrh, Magengeschwüren und anderen Störungen der Verdauungsorgane. Beim Erbrechen in der Schwangerschaft ist es ganz besonders wertvoll, da es die Brechneigung vermindert und die genossene Nahrung schnell verdauen hilft. Reconvalescenten von fieberhaften Krankheiten nehmen unter Darreichung von Nutrol sehr schnell an Kräften und Gewicht zu.

Proben gratis.

Klewe & Co.,

Dresden, Polierstrasse 21.

Tharandt.

Heilanstalt für Nervenleidende und Erholungsbedürftige.

Prachtvoll gelegen, sehr elegant und komfortabel eingerichtet.

Kaltwasserkuren — elektrische Behandlung — elektrische Bäder — Massage.

(186)

Das ganze Jahr geöffnet.

Prospecte sendet auf Verlangen **Dr. med. Haupt.**

Lanolinum puriss. Liebreich

einzige antiseptische, nie dem Ranzigwerden unterworfene Salbenbasis.
Vollkommen mit Wasser und wässerigen Salzlösungen mischbar.

Benno Jaffé & Darmstaedter,

Martinikenfelde bei Berlin. (205)

Eine Zusammenstellung der Literatur über Lanolin wird auf Wunsch **franco** zugesandt.

Sterilisirungs-Apparate

für Instrumente, Verbandstoffe und Catgut, **Einsätze** zur Sterilisirung von Natseide, Catgut und Verbandstoffen.

Zusammenlegbarer Universal-Sterilisator

nach Professor Dr. CARL BECK, New-York,

Operationstische, zusammenlegbare Operationstische

nach Dr. BRAATZ,

zu beziehen durch alle Fabrikanten chirurg. Instrumente, sowie durch

Th. Schmucker,

(184) **Heidelberg (Baden).**

ROYAL LONDON OPHTHALMIC HOSPITAL

9.

Die Behandlung der Hornhaut-Entzündung.

Von

Dr. M. Straub,

ord. Professor der Augenheilkunde an der Universität Amsterdam.

Die Behandlung der Hornhaut-Entzündungen ist eine Aufgabe, welche jedem praktischen Arzte von Zeit zu Zeit gestellt wird und die in vielen Fällen nicht ohne Besorgniss gelöst werden kann. Es kann die Erhaltung des Sehvermögens auf dem Spiele stehen. Oft bestimmt die Wahl des Heilmittels, ob der Kranke viel oder wenig von seiner Sehschärfe verlieren wird. Wer ohne viel eigne Erfahrung eine Keratitis zu behandeln hat, fühlt sich durch die grosse Zahl der Formen der Krankheit, welche in den Handbüchern aufgezählt werden, durch die grosse Zahl der empfohlenen Behandlungsweisen in seiner Wahl beirrt. Mögen die folgenden Seiten dazu beitragen, dem Praktiker die Wahl zu erleichtern und den in den nachgeschlagenen Handbüchern gegebenen Rath besser verstehen lehren.

Zur Diagnose der Keratitis genügt die Untersuchung bei guter Tagesbeleuchtung. Jedoch verabsäume man nicht, auch im verdunkelten Zimmer bei focaler Beleuchtung zu untersuchen. Es treten dann oft noch wichtige Erscheinungen zu Tage, wie Substanzverlust, Gefässneubildung oder Iritis. Wenn die Kranken die Lider aufeinander kneifen, ist es nöthig, durch einen Lidhalter von Desmarres die Lidspalte zu öffnen.

Der Kranke dreht gewöhnlich das Auge nach oben und entzieht es so der Besichtigung. Auf die Dauer aber ermüdet er, und wenn man nur Geduld hat und abwartet, sieht man das Auge allmählig in die offen gehaltene Lidspalte zurückkehren. Man kann das beschleunigen, indem man den Kranken räth, nur an das gesunde Auge zu denken, dieses wenigstens offen zu halten und mit diesem Auge die Stirn des Untersuchenden zu fixiren. Kinder setze man

165515

auf den Schooss der Mutter, die dem Arzte gegenüber sitzt, und lege sie nieder, sodass der Kopf des Kindes auf die Kniee des Untersuchers zu liegen kommt. Die Stühle werden so gestellt, dass das Licht auf das untersuchte Auge fällt und zur Rechten des Untersuchers auf einem Tische die Hülfsmittel zur Reinigung und Behandlung des Auges sich befinden. Eine sorgfältige Untersuchung vor dem Anfange und während der Behandlung ist die beste Bürgschaft für eine richtige Wahl der Therapie. Bei oberflächlicher Untersuchung wird leicht ein Fall in eine Categorie von Keratitiden versetzt, wo er nicht hin gehört oder der verhängnissvolle Fehler gemacht, eine Iritis für Keratitis zu nehmen oder ein Glaucom zu verkennen. Die Forderung, dass auch in der Dunkelkammer untersucht werde, ist nicht zu hoch gestellt. In unserer Zeit muss jeder Arzt einen Theil seines Zimmers verdunkeln können, um in die Augen, in die Nase oder in den Kehlkopf seiner Kranken sehen zu können. Es braucht nicht so vollkommen dunkel zu sein, dass die Accommodation des Untersuchten aufgehoben wird. Nur muss das Wahrnehmungsvermögen des Untersuchers durch den dunklen Hintergrund erhöht werden.

Die Störungen, denen man bei dieser Untersuchung begegnet, anatomische wie: pericorneale Röthung, Infiltration, Ulceration, Gefässneubildung, Flecken, Facetten und functionelle, wie: Beeinträchtigung des Sehens, Lichtscheu, Thränenguss, spastische Verengerung der Lidspalte, brauche ich nicht zu erörtern. Ebensowenig in welcher Art und Weise die Erscheinungen sich zu Krankheitsbildern zusammen fügen. Beim Durchgehen der verschiedenen Formen der Hornhaut-Entzündung werde ich nur diejenigen Erscheinungen nennen, die zur Bestimmung der Krankheitsform an erster Stelle in Betracht kommen. Hauptzweck bleibt die Besprechung der Therapie jener Keratitiden, welche der praktische Arzt zur Behandlung bekommt.

Die Keratitiden zerfallen in zwei grosse Gruppen, oberflächliche und tiefe Entzündungen. Die oberflächlich sitzenden können in die Tiefe hinabsteigen; die Entzündung der tieferen Theile kann zur Oberfläche emporsteigen, der Ausgangspunkt jedoch der eben entstandenen Krankheit ist bestimmend. Die Wichtigkeit dieser Eintheilung beruht auf der Vorstellung, dass die oberflächlich entstehenden

Entzündungen durch Ursachen von aussen erregt werden, die Ursache der tiefen Entzündungen dagegen im Körper des Kranken gesucht werden muss. Daraus gewinnen wir eine Grundlage für die Wahl der Therapie: die Keratitiden der ersteren Gruppe müssen durch äussere Mittel bekämpft werden, die der zweiten Gruppe verlangen dagegen eine innere, „die Constitution verbessernde" Medication.

Bevor wir zur Besprechung der Keratitis profunda schreiten, haben wir kurz ein Krankheitsproduct zu erwähnen, das pathologisch-anatomisch zur Hornhaut gehört, jedoch, wie es scheint, in klinischer Hinsicht, zu den Entzündungen anderer Gewebe gezählt werden muss, nämlich die Niederschläge auf der hinteren Fläche der Hornhaut, die meistens bei Entzündungen des Corpus ciliare, bei der Cyclitis beobachtet werden. Es sind dies das eine Mal sehr zahlreiche feine, staubförmige Niederschläge, das andere Mal spärlicher auftretende weisse Punkte, von höchstens $^1/_4$ mm Durchschnitt, die auf der hinteren Fläche der Membrana Descemeti sitzen, derart vertheilt, dass sie mehr in der unteren Hälfte der Hornhaut, als in der oberen vorkommen.

Ueber die Therapie dieser Gebilde haben wir nicht zu handeln. Sie verschwinden ganz oder zum grössten Theile, wenn die Cyclitis, welche sie hervorrief, geheilt ist.

Auch das Hornhaut-Gewebe erleidet bei Cyclitis nicht selten eine Aenderung, die keine Entzündung bedeutet und die mit der Cyclitis schwindet. Wenn man in einem Falle von Cyclitis die Hornhaut bei Focalbeleuchtung und schwacher Lupenvergrösserung betrachtet, wird man nicht selten in der Hornhaut feine, theilweise parallele Streifen wahrnehmen. Diese Streifen sind nur bei genauerem Zusehen sichtbar und verlaufen in angrenzenden Hornhaut-Schichten in verschiedener Richtung. Wer histologische Präparate der Hornhaut gemacht hat, besser Zupfpräparate als frontale Schnitte, wird durch diese Streifen sofort an den Verlauf der normalen Hornhaut-Fibrillen erinnert. Die Untersuchung von Thier-Augen mit experimentell erzeugter Cyclitis (besser gesagt Hyalitis) lehrt, dass eine beträchtliche Verdickung der Hornhaut stattgefunden hat, welche an die seröse Imbibition erinnert, die, nach Leber's Entdeckung

die Folge der Entfernung des Epithels der Membrana Descemeti ist. Diese Hornhaut-Imbibition erheischt als solche keine Behandlung. Nicht selten ist sie eine willkommene Unterstützung der Diagnose Cyclitis.

Bei der echten Keratitis profunda ist die Hornhaut gleichfalls durch Flüssigkeits-Aufnahme verdickt, doch dann existirt daneben Infiltration mit Zellen. Die bekannteste Form der Keratitis profunda wird gewöhnlich parenchymatöse oder interstitielle Keratitis genannt und von den meisten als eine Folge der hereditären Lues betrachtet.

Genaues Zusehen genügt zur Erkennung, dass die Infiltration ihren Sitz in der Tiefe hat. Die Oberfläche der Hornhaut ist intact, doch gewöhnlich sehr fein granulirt, wie russisches Leder. Oft ist hauptsächlich der centrale Theil der Hornhaut betroffen, doch im weiteren Verlaufe bildet sich ein von der Hornhaut-Peripherie ausgehendes sehr dichtes Gefässnetz, das im Gegensatz zu den Gefässen beim scrophulösen und trachomatösen Pannus in den tieferen Schichten der Hornhaut gelegen ist. Die Erscheinung dieser Gefässe ist sehr willkommen. Sowohl hier als bei den oberflächlich sitzenden Entzündungen muss die reichliche Blutzufuhr die Entzündung heilen. Nach der Heilung bleibt ein Theil der Gefässe zurück, wie noch nach vielen Jahren die Untersuchung im durchfallenden Lichte mit einer starken Convex-Linse hinter dem Augenspiegel zeigen kann. (Gefäss-Besen von Hirschberg.)

Wie unheilvoll ein Fall von parenchymatöser Keratitis im floriden Stadium aussieht, so befriedigend endigt in der Regel die Sache doch noch. Nach Monaten geduldigen Abwartens werden die Gefässe für das unbewaffnete Auge unsichtbar, die Hornhaut klärt sich bis auf wenige Flecken und es bleibt in der Regel eine unerwartet grosse Sehschärfe übrig, die von neuem darthut, dass Flecken der Sehschärfe weniger schaden als der unregelmässige Astigmatismus. Die Krankheit befällt fast immer beide Augen, zugleich oder successive. Die gebräuchliche Therapie ist Schmierkur und Atropin. Ich sah die Krankheit viele Male sehr günstig verlaufen beim Gebrauche von Kalium jodatum und ohne Atropin, sodass ich an dem Einfluss der erst genannten Medicamente zweifle. Gleichwohl gebietet die Möglichkeit einer Complication mit Iritis die Anwendung von Atropin in allen Fällen, wo die Iris durch die Hornhaut-Trübung der

Untersuchung entzogen wird. Direct auf das Auge angewandte Antiseptica können den entzündeten Theil der kranken Membran nicht erreichen. Sie reizen nur und die Erfahrung zeigt, dass sie überflüssig sind.

Der Arzt hat bei dieser Form der Keratitis hauptsächlich die Aufgabe, die Krankheit zu erkennen und ihren langwierigen Verlauf und gewöhnlich ziemlich guten Ablauf anzukündigen. Die Erkennung ist bei genauer Inspection der Hornhaut nicht schwer und wird noch erleichtert, wenn, wie gewöhnlich, Hutchinson'sche Zähne vorhanden sind und gleichzeitig Labyrinth-Taubheit besteht.

Ich werde mich bei der tiefen Keratitis nicht länger aufhalten, da ich den grössten Raum für die Hornhaut-Krankheiten sparen will, die am meisten vorkommen und das sind ohne Zweifel die oberflächlichen Keratitiden und darunter diejenigen, die gewöhnlich als scrophulöse Entzündungen betrachtet werden und nach einer mehr modernen Auffassung den Namen Eczema Oculi verdienen.

Jedermann kennt die kleinen Kranken, welche von dieser Krankheit befallen sind. Wenn man sich nicht auf den allgemeinen Eindruck beschränkt, welchen das kranke Kind und das kranke Auge machen und sich von den beobachteten pathologisch-anatomischen Aenderungen klare Rechenschaft giebt, dann begegnet man einer ganzen Reihe von Störungen. Man muss sein Wahrnehmungsvermögen schon etwas geübt und viele kranke Augen untersucht haben, um aus eigner Anschauung zu erkennen, dass die erste Aeusserung der Conjunctivitis phlyctaenularis sehr feine Bläschen sind, welche ihren Sitz am Conjunctivalsaume, in der unmittelbaren Nähe der Grenze haben, wo die Conjunctiva aufhört und die Hornhaut anfängt. An der anderen Seite dieser Grenze offenbart sich der geringste Grad der Keratitis phlyctaenularis als eine Trübung des Hornhautsaumes, die sichtbar wird, wenn das Fenster sich in diesem Theile der Hornhaut wiederspiegelt. Später entstehen in diesem Saume kleine (z. B. stecknadelkopfgrosse) Infiltrationsherde, die durch Epithelverlust zu oberflächlichen Geschwüren werden. Jeder Herd der Infiltration und Ulceration wird uns angedeutet durch die Injection des angrenzenden subconjunctivalen Gefässgebietes. Die Bläschen der Conjunctiva werden durch Berstung

ebenfalls zu kleinen Geschwüren. Der Boden des Geschwüres ist grauweiss, die Umgebung durch Hyperaemie der infiltrirten oder imbibirten Conjunctiva stark roth. Sehr kleine conjunctivale Phlyctaene kommen gewöhnlich in grösserer Zahl an einem Auge vor, grössere sind solitär oder jedenfalls weniger zahlreich.

Die Phlyctaene der Conjunctiva heilen leicht. Doch ist die Conjunctivitis phlyctaenularis eine hartnäckige Krankheit, da die Stelle der geheilten Phlyctaene jedesmal wieder von einer neuen Eruption eingenommen wird.

Nicht so leicht gelangen gewöhnlich die Phlyctaene der Hornhaut zur Heilung. Die allerunschuldigsten verschwinden zwar in einigen Tagen, ohne eine Spur zurückzulassen. Eine zweite Gruppe heilt mit Hinterlassung eines kleinen Fleckes. Viele Hornhaut-Phlyctaene heilen erst, nachdem sich in der normaliter gefässlosen Hornhaut Gefässe gebildet haben, die das jetzt in seiner heilenden Kraft schon etwas besser als früher gekannte Blut den entzündeten Theilen zugeführt haben.

Derartige Phlyctaene haben, pathologisch-anatomisch betrachtet, ein volles Recht auf den Namen Ulcus corneae. Wenn man sie gleichwohl mit einem Namen bezeichnet, der zugleich für weniger eingreifende Entzündungsprozesse der Hornhaut benützt wird, so geschieht dies aus dem nicht ausgesprochenen Grunde, dass man nicht eine pathologisch-anatomische, sondern eine aetiologische Eintheilung der Keratitiden machen will. Solange die Entwicklungsgeschichte der Ulceration oder begleitende Prozesse für die allgemeine Diagnose Eczema oculi plaidiren, ist der Ausdruck Phlyctaene vorzuziehen.

Wir haben bisher die Efflorescenz an sich betrachtet. Die verschiedene Stellung und Gruppirung der Efflorescenzen, welche die grosse Verschiedenheit der Formen der Krankheit bestimmt, ist jetzt an der Reihe besprochen zu werden. Ein Schema zu machen, in welches jeder Fall von Conj. und Kerat. phlyct. einzuordnen ist, ist nicht thunlich, eine Aufzählung der am häufigsten vorkommenden Formen wird genügen, um einen Leitfaden zur Untersuchung zu geben.

a) Einzelne grosse Phlyctaene der Conjunctiva, sitzend am Hornhautsaume. — Seltenere Form der Conjunctivitis phlyctaenularis. Oft besteht weder Lichtscheu noch Thränenfluss.

b) Viele kleine Bläschen oder Phlyctaene in der Conjunctiva am Hornhautsaume. — In der Regel Lichtscheu und Thränenfluss mässigen Grades. Die Efflorescenz und Röthung verschwinden, wenn sie zum ersten Male aufgetreten sind, in wenigen Tagen spontan, um dann wieder für längere Zeit an derselben und anderen Stellen aufzutreten. Wird der Kranke nicht überwacht und vor wiederholter Infection geschützt, dann entsteht allmählig die hartnäckigere Form, die gewöhnlich in den Augenkliniken zur Beobachtung kommt.

c) Ein schmaler Saum der Hornhaut, an den Rand grenzend, ist halb durchsichtig und uneben wie Eisglas; der angrenzende Theil der Conjunctiva ist blauroth gefärbt und verdickt, sodass der Randsaum der Bindehaut wie ein Wall die Hornhaut umgiebt. Dieser Zustand des Limbus Corneae wird am leichtesten erkannt, wenn man das Fenster sich auf dem verdächtigen Theil der Hornhaut abspiegeln lässt.

d) Nahe am Hornhaut-Rande werden in der Hornhaut kleine, z. B. stecknadelkopfgrosse, grauweisse Herde von Infiltration beobachtet. An einigen derselben ist eine Erosion als Uebergang zur Ulceration festzustellen. Pericorneale Injection an den Theilen der Hornhaut, die den kleinen Herden am nächsten gelegen sind, oder allgemein.

e) Tiefere Ulcera, ein paar Millimeter vom Hornhautrande entfernt in der Hornhaut liegend, scharf begrenzt an der Seite, die nach dem Mittelpunkt der Hornhaut gerichtet ist, allmählich in einen infiltrirten Theil übergehend nach der Seite des Hornhautrandes. Der Boden des Geschwürs ist grau oder gelbweiss. Es bildet sich bald ein breiter Streifen von feinen Gefässen, die vom Hornhautrande nach dem Geschwür ziehen. Es kann sein, dass die Infiltration mehr im Vordergrunde steht. Dann ragt der stark infiltrirte Hornhauttheil über die Hornhaut-Oberfläche hervor.

f) Kleine, stecknadelkopfgrosse Herde von Infiltration und Ulceration sind in geringer oder grosser Zahl über die Hornhaut verbreitet ohne den Hornhautrand zu bevorzugen.

Das sind einige vielfach beobachtete Typen von Eczema oculi. Denkt man sich die Uebergänge und Combinationen hinzu, so bekommt man ein ziemlich vollständiges Bild von dem Aeusseren der Krankheit.

Das Aeussere der Kranken ist noch von anderen Erscheinungen abhängig. Die anatomischen Aenderungen der Bindehaut und Hornhaut nimmt man erst bei genauem Zusehen wahr. Auf den ersten Blick fallen dagegen die physiologischen Störungen, die Lichtscheu und der Thränenfluss auf und ausserdem die Eczeme, welche in den meisten Fällen die Phlyctaene begleiten und von Alters her die Krankheit als einen Theil einer allgemeinen Krankheit, einer Ernährungs-Anomalie, erscheinen liessen.

Wir finden die Eczeme an den Lidern in der Form einer Blepharitis und eines nässenden Ausschlages im äusseren Augenwinkel, wo in Folge der Lichtscheu eine geschlossene Hautfalte gebildet wird, die Thränen aufsaugt und gefangen hält. Weiter an dem Rande der Nasenlöcher, wo die nach der Nase abgeflossenen Thränen die Haut feucht halten. Weniger deutlich ist der Zusammenhang der Augenkrankheit mit den Eczemen in anderen Theilen des Gesichtes, an den Mundecken, an den Ohren und auf den behaarten Theilen des Kopfes (wo oft Pediculosis den Zustand complizirt und unterhält).

Hatten Eczeme schon längere Zeit bestanden, dann zeigt die Haut davon die Spuren; die Nasenflügel, die Lippen, die Augenlider sind verdickt — der wohlbekannte Typus der torpiden Scrophulose.

Die Versuchung ist gross, nach dem Aeusseren der sogenannten scrophulösen Entzündungsprozesse auch das innere Wesen zu besprechen und zu untersuchen, in welchem Maasse die eben erworbene Kenntniss der Microflora der eczematösen Augenentzündungen[1]) und der nassen Eczeme[2]) überhaupt schon zu einer Aenderung unserer Ansichten über diese Form der Scrophulose berechtigen. Wir hätten dann zunächst zu untersuchen, was thatsächlich von den Microben, welche die Exsudate der kranken Haut bewohnen, bekannt ist, dann zu erörtern, in wie fern es erlaubt ist anzunehmen, dass diese Microben die genannten Exsudate in's Leben gerufen haben, endlich den Bedingungen nachzuspüren, welche den Microben gestatten, sich

[1]) Duclaux et Boucheron, Revue mensuelle des maladies de l'enfance. Burchardt, Centralbl. für prakt. Augenheilk. XI. 1887. Gifford, Arch. f. Augenheilk. Bd. XVI. 1886. Leber, Internat. ophth. Congress, Heidelberg 1888. Sattler, Ibidem. Bach, Arch. f. Ophth. XLI$_2$. 1895.

[2]) Straub, Arch. f. Augenheilk. Bd. XXV. 1892.

in den betreffenden Geweben einzunisten. Diese Fragen sind aber von zu grosser Wichtigkeit, um sie beiläufig zu beantworten und von zu sehr theoretischem Interesse, um sie ausführlich in einem Aufsatz zu behandeln, der hauptsächlich von praktischem Werth sein soll. Wir lassen also den Gegenstand Scrophulose ruhen, so weit als möglich ist, und schreiten zur Besprechung der Therapie der scrophulösen Augenleiden. Zwar zeigt die Reihe der angepriesenen antiseptischen Mittel und die Art ihrer Anwendung, dass unsere Vorstellungen über die Krankheit den Einfluss der Microbiologie schon erfahren haben, und der Erfolg der antiseptischen Therapie liefert wissenschaftliches Material zur weiteren Begründung der bacteriologischen Theorie der Form der Scrophulose, mit welcher wir uns beschäftigen. In der That wurde diese Schrift durch den Wunsch angeregt, zu zeigen, dass die tägliche Erfahrung der Augenärzte die Theorie der „torpiden" Scrophulose unterstützt, welche die Consequenz der bacteriologischen Untersuchungen der letzteren Jahre ist, und weiter, dass diese Untersuchungen gestatten, die längst bekannten Heilmittel mit grösserer Sicherheit und besserem Erfolg als vorher anzuwenden.

Unsere therapeutischen Hülfsmittel zerfallen in drei Categorien: zunächst können wir durch Darreichung innerer Mittel und durch die Verbesserung der äusseren Verhältnisse die Widerstandskraft des kranken Individuums heben. Zweitens können wir die ausserhalb des Auges bestehenden Eczeme behandeln und versuchen, durch zweckmässige Vorschriften ihrer Wiederkehr, dem Recidiv, vorzubeugen. Drittens durch örtlich auf das Auge angewandte Mittel die Augenkrankheit selbst bekämpfen.

Früher wurde die innere Medication als die Hauptsache betrachtet. Man verschrieb Jod und Eisenpräparate, versetzte den Kranken in eine bessere Luft und verbesserte in einem Worte die Constitution. Der Augenarzt hat durch seine Specialität ein Vorurtheil gegen diese Mittel. Er ist prädisponirt, mehr auf das Auge als auf den ganzen Menschen zu achten. Und seine Erfahrung unterstützt in den meisten Fällen seine vorgefasste Meinung, denn die locale Therapie bringt ihn so weit, dass allgemeine Therapie nutzlos erscheint. Doch wird auch von den Spezialitäten die innere Therapie nicht allgemein und ganz verworfen. Es giebt viele Augenärzte, die Jod und Eisen, Chinin verschreiben und nicht gern entbehren würden.

Ich will meine Art des Handelns oder vielmehr des Unterlassens, Enthaltung von innerer medicamentöser Therapie, nicht zur Nachfolgung empfehlen. Wenn ein Fall auf die locale Therapie nicht reagirt, ist es angezeigt, unser Glück mit der traditionellen Therapie unserer Vorgänger zu versuchen. Man bedenke aber, dass die Jodpräparate, zu denen man zuerst greifen wird, sich mit local angewandtem Calomel oder gelbem Präcipitat nicht vertragen, da diese Stoffe mit dem vom Blute mitgeführten Kalium jodatum eine Verbindung eingehen, die cauterisirend wirkt. Besonders schweben Kranke, die von mehreren Aerzten auf einmal behandelt werden, in der Gefahr, das Opfer der Unverträglichkeit dieser Medicamente zu werden. Leicht giebt der eine oder der andere auf mehr oder weniger bestimmte Indication hin Jodkali.

Zur allgemeinen Therapie gehört auch das Verordnen von Bädern und die Empfehlung von Badeorten oder wenigstens Kurorten. Auf die letztgenannten komme ich noch zu sprechen, aber bemerke schon jetzt, dass Bäder für unsere kleinen Kranken sehr nachtheilig sind. Zunächst lehrt das die Erfahrung, wenn man nicht, wie ein gewisser Badearzt sich mit der Behauptung zufriedenstellt, dass die Kur nachwirke, und dass der im October heimkehrende Kranke gegen Weihnachten den vollen Erfolg der Kur erfahren werde. Zweitens ist leicht einzusehen, dass im Bade die Augen der Gefahr ausgesetzt sind, von den vom Badewasser oder von den Schwämmen übertragenen Producten der anderswo vorhandenen Eczeme oder des Ohrenflusses beschmutzt zu werden. Betrachtet man aber die Fälle von Recidiv nach einem Bade jeden für sich, dann stellt sich heraus, dass die reizende Wirkung des Badewassers selbst die empfindlichen Augen wieder entzündet und den überwundenen, aber nicht getödteten Feinden wieder neue Kraft schenkt.

Mit wie viel Nachdruck man auch Reinlichkeit empfehlen muss, durch Bäder soll die Reinigung nicht geschehen. Der Körper soll in anderem Wasser als der Kopf gewaschen werden. Bei der Reinigung des Körpers muss dafür Sorge getragen werden, dass die Producte der Eczeme nicht über die noch gesunden Theile gewischt werden. Es giebt Mütter, die das aus angeborenem Tact thun, aber unter den Müttern von Kindern mit nassen Eczemen giebt es eine grosse Zahl, die es gar nicht lernen können oder denen die zweck-

mässige Reinigungsweise mit Zeitaufwand gezeigt werden muss. Ihnen muss auch an das Herz gelegt werden, dass zur Reinigung und Pflege des kranken Kindes Zeit aufgewendet werden muss.

Dieses führt uns zur zweiten Gruppe unserer therapeutischen Mittel, zur Behandlung der Eczeme. Mehr und mehr wird diese als ein sehr wichtiger Theil unserer Therapie anerkannt, ich betrachte sie sogar als den wichtigsten von allen.

Viele Phlyctaene heilen so leicht, dass sie die Hülfe unserer Arzneimittel nicht bedürfen. Wenn sie nicht rezidivirten, wären sie die leichteste Krankheit der Welt. Und die Rezidive, so scheint die Erfahrung zu lehren, sind grösstentheils die Folge der wiederholten Infection, ausgehend von den eczematösen Hauttheilen oder vom Ohrenfluss. Local angewandte Mittel reichen in den meisten Fällen aus, um die Eczeme zu beseitigen. Welche die Mittel sind, kann der Dermatologe mit mehr Autorität sagen als der Augenarzt. Doch will ich nicht unterlassen das Repertoir mitzutheilen, das mir fast in allen Fällen genügt. Ohne Zweifel finde ich in Jedermanns Erfahrung eine Stütze für die Behauptung, dass man eine Reihe von Mitteln zur Auswahl haben muss, und dass in jedem Fall mit Bedachtsamkeit das Beste ausgesucht und weiter, dass ein gutes Mittel nicht nur verschrieben, sondern auch gut angewendet werden muss.

Wenn man den Kranken zu Hause die Augen mit $^1/_{5000}$ Sublimat-Lösung waschen und mit gelber Präcipitatsalbe einfetten lässt, dann ist das einfachste, dieselben Mittel auch auf die Eczeme zu appliciren. Damit wird in vielen Fällen der Zweck erreicht. Mit der Sublimat-Lösung verschreibt man entfettete Watte und zeigt der Mutter wie sie mit jedesmal erneuerter Watte die Augen, Ohren und eczematösen Hauttheile abtupfen und nachher einfetten muss. Sind die Kranken gross genug, dann ist es, um die Unreinheit der Hände zu verringern, zweckmässig, sie die Augen selbst abwischen zu lassen und zwar das rechte Auge mit der rechten, das linke Auge mit der linken Hand.

Kommt man mit der gelben Salbe nicht aus oder vermuthet man von vornherein, dass dies so sein wird, dann verordne man gegen die nassen Eczeme die vorzügliche Lassar'sche Pasta oder Zinkoxyd-Olivenöl (45 : 30), beide ein grosser Gewinn für unsere Therapie.

Es giebt zarte Häute, die von der Sublimat-Lösung und von

den Salben irritirt werden. Wer viele Phlyctaene und Eczeme behandelt, braucht das gewöhnlich im einzelnen Falle nicht erst zu erfahren, sondern erkennt den Typus. Dann ist vieles Waschen überhaupt ein Nachtheil und sollen die seltenen Reinigungen mit Borsäure-Lösung vorgenommen werden. Ein indifferentes Streupulver ist für solche Haut von grossem Nutzen. Manchmal kann man in diesen Fällen die eczematösen Hauttheile durch eine leichte Aetzung mit Lapis mitigatus heilen.

Zur Behandlung des Eczems der Nasenflügel lasse man ein paar Mal täglich abwechselnd in eine der Nasenhöhlen ein kleines Stück Watte mit Augensalbe für zehn Minuten hineinschieben. Wenn Ohrenfluss besteht, ist Ausspülen der Ohren mit Sublimat $^1/_{5000}$ und Einfetten des äusseren Ohres von augenärztlicher Seite zu empfehlen und weiter die Ohrenkrankheit zu behandeln. Bei jedem Phlyctaen-Kranken sollen die Ohren genau nachgesehen werden. Ebenso soll auf das Vorkommen von Macroben auf dem behaarten Kopfe geachtet werden, die das Terrain für die Microben vorbereiten. Ab und zu begegnet man kleinen Phlyctaen-Kranken, die keine andere Therapie als Sabadilla brauchen.

Wie leicht in den meisten Fällen die Behandlung der Eczeme und auch des Eczema oculi ist, das kann man beobachten, wenn die Kranken in das Krankenhaus aufgenommen und der Sorge einer geübten Pflegerin übergeben werden. In wenigen Tagen macht diese aus vernachlässigten, elenden hübsche kleine Kinder, die man mit dem besten Willen nicht einer schlechten „Constitution“ beschuldigen kann. Selten findet sich eines unter der Zahl, bei dem das Suchen nach der richtigen Eczem-Therapie längere Zeit fordert, oder bei dem durch eine besondere Diaet und ein Adstringens ein misshandelter Darmkanal in Ordnung gebracht werden muss, bevor der günstige Umschwung eintreten will. Gleichwohl — wenn die Kinder in das Elternhaus zurückkehren, ist die Gefahr eines Rückfalles gross. Auf altem Eise friert es leicht. Die Empfindlichkeit der Haut und Schleimhäute ist, auch wenn sie normal scheinen, noch so gross, dass die alten Feinde leichtes Spiel haben. Nach zwei oder drei Tagen hat man bisweilen die Kinder wieder in der Poliklinik. Es kann sein, dass die Rezidive so entstehen, dass Verunreinigung mit nicht specifischem Schmutze die Krankheit wieder hervorruft. Es kann sein,

dass die Producte der Eczeme des kranken Kindes oder seiner Geschwister noch in dem gemeinschaftlichen Wohn- und Schlafzimmer an der Wand oder an den Möbeln haften oder in der gemeinschaftlichen Schlafstelle vorhanden sind und wieder infiziren. Um den Recidiven vorzubeugen, muss man, wenn es geht, die Kleinen nach der Heilung noch einige Zeit ausserhalb der gefährlichen Umgebung halten, um ihren Geweben mehr Widerstandskraft zu sichern. So gelangen wir auf einem Umwege zur selben klimatischen Kur, die auch früher aus anderen theoretischen Erwägungen, aber auf Grund der gleichen Erfahrung empfohlen wurde. Früher suchte man den Vortheil der Klimakur darin, die Kinder andere „Luft" athmen zu lassen, jetzt halten wir es für zweckmässig, das Kind in eine weniger beschmutzte Umgebung zu bringen oder in eine Umgebung, wo die Lebensweise sie weniger mit dem Schmutze in Contact bringt oder vielleicht in eine andere mit weniger gefährlichem Schmutze.

Endlich haben wir von der Behandlung der kranken Augen selbst zu sprechen. Hier begegnen wir nicht selten dem Eczem, das hauptsächlich zu bekämpfen ist, in der Form einer Blepharitis, die der Sublimat-Waschung und gelben Salbe nicht Stand hält. Oft ist es jedoch nöthig diese zu Hause ausgeführte Behandlung zu unterstützen durch eine Abreibung der Lidränder mit Nitras argenti, welche vom Arzte ausgeführt werden soll. Dazu rollt man um das Ende einer abgeplatteten Sonde ein kleines Stückchen Watte, feuchtet dieses mit einer 2prozentigen Lösung von Nitras argenti an und reibt damit die Lidränder, entweder so vorsichtig, dass nichts in den Bindehautsack gelangt, oder etwas reichlicher, sodass die Bindehaut auch ihr Theil bekommt. Es giebt Phlyctaene und Hornhaut-Geschwüre, die nicht heilen, so lange nicht die Blepharitis behandelt wird. Wer nicht genau zusieht, kann, zum Nachtheil seiner Kranken, die Blepharitis übersehen und die Röthung und Schwellung der Lidränder irrthümlich als die Folge der Phlyctaenen, das heisst des Thränenflusses und des Blepharospasmus betrachten.

Für die Behandlung der Phlyctaenen haben wir zur Verfügung Collyrien, die auf die inneren Muskeln der Augen wirken (Mydriatica und Myotica) und Antiseptica, die im trocknen Zustande (Salbe oder Pulver) auf das Auge angewandt werden.

Unter den Collyrien erfreute sich bis vor Kurzem das Atropin (0,5—1 %) der Alleinherrschaft. Theoretisch leuchtet es nicht sofort ein, was Atropin bei einer Hornhaut-Krankheit zu thun hat. Eine minimale Aenderung des Augendruckes kann ausser Betracht bleiben. Die Lähmung des Sphincter iridis und des Ciliarmuskels giebt der inneren Muskulatur des Auges Ruhe und macht die Arbeit mit dem kranken Auge unmöglich, sodass unsere zwei grössten, schon im Alterthum gepriesenen Mittel, quies et abstinentia auf das Auge angewandt werden. Ob die wohlthätige Wirkung der Ruhe und der Abstinenz, die wir bei Iritis und Cyclitis so deutlich wahrnehmen, auch noch in den oberen Hornhautschichten gefühlt wird, ist nicht so sicher. Selbstverständlich ist bei der Behandlung von Conjunctival-Phlyctaenen das Atropin überflüssig. Auch die leichteren Hornhaut-phlyctaene und oberflächlichen Geschwüre heilen ohne Atropin ganz gut. Bei starker Reizung, bei allgemeiner pericornealer Injection erheischt die Vorsicht, Atropin zu geben. Man wird dann späterhin aus dem Verlaufe folgern, dass in einem Theil der Fälle das Atropin überflüssig war, in einem andern Theil aber wahrscheinlich genützt hat. Neben der in vielen Fällen problematischen Bedeutung für die Heilung hat das Atropin den Vorzug, dass es ein Control-Mittel für den Verlauf der Krankheit bietet. So lange die Entzündung der Hornhaut auf derselben Höhe bleibt oder fortschreitet, ist nämlich das Atropin nicht im Stande, die Pupille maximal zu dilatiren. So bald aber die Heilung anfängt, wird die Pupille stark erweitert durch dieselbe Dosis, die früher unwirksam blieb. Das Atropin zeigt uns die willkommene Wendung in dem Verlaufe der Krankheit an, welche man aber nicht glauben darf durch das Atropin herbeigeführt zu haben.

Ich habe bei gewissen Kranken mit Hornhaut-Phlyctaenen ein Collyrium angewandt, das die entgegengesetzte Wirkung hat wie die des Atropins: eine 0,25 % Lösung von Salicyleserin, ein Mittel, das schon vor vielen Jahren von de Wecker gegen Hornhaut-Entzündungen empfohlen worden ist. Der günstige Einfluss des Eserins, welchen ich festzustellen meinte, ist wahrscheinlich der Verengerung der Pupille zuzuschreiben. Die kleine Pupille lässt wenig Licht in das Auge eintreten, verringert die Lichtscheu erheblich und trägt in dieser Weise dazu bei, dass das schädliche Kneifen mit den Lidern

aufhört. Aus meinen Beobachtungen habe ich die Indication abgeleitet, Patienten mit wenig ausgebreiteten Hornhaut-Phlyctaenen, die sehr lichtscheu sind, Eserin zu verschreiben. Eine zweite Indication des Eserins wird noch später besprochen werden.

Ausser den Collyrien besitzen wir viel stärkere topische Mittel in den festen Antisepticis, gelbes Quecksilberoxyd, Calomel und Jodoform. Obgleich es Fälle giebt, in denen die Phlyctaenen sich diesen Mitteln gegenüber vollkommen indifferent zeigen, ist es meistens leicht, eine bedeutende Besserung durch dieselben zu erzielen.

Das Quecksilberoxyd ist in der Form der Pagenstecher'schen Salbe ein bewährtes Mittel. Calomel ist auch schon ein altes Mittel, das sich in der letzten Zeit wieder mehr Freunde erworben hat. Ich habe nach einer langen Probezeit dem Calomel den Vorzug gegeben und schreibe die kräftige Wirkung der Form, in welcher es angewendet wird, zu, nämlich als Pulver (in der Modification ope vaporis aquae praeparata). Das Praecipitat kann man nicht als Pulver anwenden, da es in dieser Form zu schmerzhaft ist.

Es ist abzurathen, das Calomel mit einem Pinsel auf das Auge zu streuen, erstens weil es dann nicht fein genug vertheilt wird, zweitens weil es dann in vielen Fällen nicht dahin kommt, wo es sein muss: auf die kranken Stellen und in die obere Uebergangsfalte als Speicher. Sehr zu empfehlen ist ein Pulverbläser nebenstehender Form (ich bilde das Instrument ab, da ich den Erfinder nicht kenne). Es ist nicht allein ein Vortheil, dass das Instrument stehen kann und das Calomel sich nicht in dem Ausführungsgang anhäuft, wie bei den liegenden Pulverbläsern; ausserdem nimmt der Luftstrom, der auf das Calomel stösst, nur die feinsten Theilchen mit sich und lässt die gröberen Körner zurück, sodass die Einrichtung des Instrumentes, wenn man nicht allzu viel Kraft beim Blasen aufwendet, die Schleimhaut gegen Cauterisation durch Calomel-Häufchen schützt.

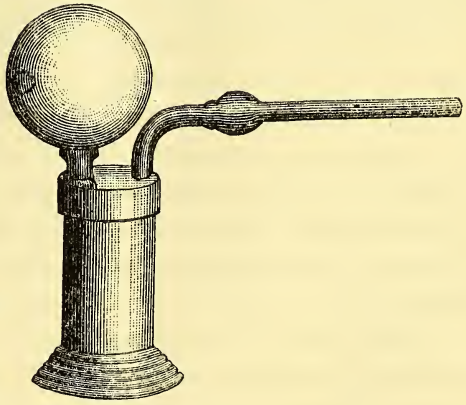

Die rechte Hand führt das Instrument, die linke legt den kranken Theil des Auges offen. Zweckmässig ist es, die Lider zu ectropioniren, jetzt den Kranken zu bitten, das Auge zu öffnen und im Augenblicke, wo er dieser Aufforderung Folge leistet, auf die Hornhaut einen Strom von Calomel-Pulver zu richten. Sofort werden die Lider wieder reponirt und das Pulver ist gefangen. Nicht nur theoretische Ueberlegung sondern auch die praktische Erfahrung hat gelehrt, dass, wenn das Calomel die kranke Stelle nicht erreicht, der heilende Effect nicht zu Stande kommt.

Die gelbe Salbe ist viel schwieriger in befriedigender Weise auf das Auge zu bringen. Wird sie in der That applizirt, wo sie hingehört, dann wirkt sie nicht weniger gut als das Calomel, aber es gehört viel mehr Geschicklichkeit des Arztes und Folgsamkeit des Kranken dazu, ein Auge gut einzusalben als es einzupulvern.

Es giebt nur eine Contra-Indication des Calomels, nämlich dass man immer darauf bedacht sein muss, den Kranken zu fragen, ob er Kalium jodatum gebraucht. Thut man das nicht, dann sieht man vereinzelt die Wirkung des durch die Combination dieser Stoffe entstehenden Quecksilberjodids, das sich mit überschüssigem Kalium jodatum zu einem löslichen Doppelsalze verbindet.

Es ist nicht ohne Belang zu wissen, dass gelbes Quecksilberoxyd gerade die gleiche Gefahr bringt. Doch sieht man von der Pagenstecher'schen Salbe viel weniger oft den gerügten Nachtheil als vom Calomel, da offenbar das Oxyd durch das Salbenconstituens geschützt wird. Die Thatsache, dass man nicht selten ungestraft einem Kranken Kalium jodatum und Quecksilberoxyd zugleich geben kann, ist ein triftiger Grund für die Behauptung, dass oft von der Salbe nicht viel an die gewünschte Stelle kommt.

Mein Lobspruch auf das Calomel macht es nöthig, noch hervorzuheben, dass man von Zeit zu Zeit Phlyctaenen begegnet, die nicht durch Calomel heilen, aber dagegen durch gelbe Salbe sich bessern. Vom dritten im Bunde der festen Antiseptica, dem Jodoform, kann das gleiche gesagt werden. Es gibt Phlyctaene, die am besten durch Jodoform heilen.

Auch das Jodoform kommt am Besten durch den Pulverbläser an die gewünschte Stelle. Der Spezialarzt wird gewöhnlich die Quecksilberpraeparate bevorzugen, der allgemeine Praktiker, der nur ge-

legentlich Phlyctaene behandelt und den Jodoform-Bläser auch zu anderen Zwecken bei der Hand hat, wird eher das Jodoform wählen und nur zu den anderen Praeparaten greifen, wenn das Jodoform ihn im Stiche lässt.

Unsere festen Antiseptica haben in sehr vielen Fällen einen überraschenden Erfolg beim Eczema oculi, am meisten bei recenten Phlyctaenen und bei denjenigen, die, sei es in der Bindehaut oder in der Hornhaut, dicht am Hornhautsaum gelegen sind. Was sich mehr dem Mittelpunkte der Hornhaut nähert, heilt viel schwerer. In der Regel bilden sich eczematöse Geschwüre erst dann in den centralen Theilen der Hornhaut aus, wenn einige Generationen von Rand-Phlyctaenen vorangegangen sind. Diese zähe Form der Phlyctaene kommt solitär oder multipel vor und heilt bisweilen ohne Neubildung von Gefässen in der Hornhaut, oft erst nach derselben. Werden die Geschwüre tiefer, dann fallen sie in die Gruppe Ulcera corneae, wovon später die Rede sein wird. Gegen die flachen Geschwüre, die sich weder zum Ausbrennen noch zum Auskratzen eignen, haben wir nicht viel mehr Therapie als schon genannt ist. Sorgfältiges und systematisches Erproben der verschiedenen Mittel und hauptsächlich gute Pflege lehren uns bald das Beste finden.

Durch Erproben wird man gewöhnlich auch erst erfahren, ob ein Verband nützt oder schadet. Contra-Indication ist Secretion der Conjunctiva. Das Stagniren des Exsudates ist der Hornhaut gefährlich. Contra-Indication ist weiter eine sehr empfindliche Lidhaut. Eczem der Lidhaut und der Lidränder wirken sehr ungünstig auf die Hornhaut zurück. Man muss also dafür Sorge tragen, dass der Verband diese Krankheiten nicht unterhält oder veranlasst. Das geschieht, wenn die Lider unter dem Verbande feucht bleiben. Darum ist es nöthig, die Haut und die Lidränder sehr genau mit Vaselin oder einer zusammengesetzteren Salbe einzufetten, bevor der Verband angelegt wird, und den Verband sogleich fortzulassen, wenn Eczem entsteht. Vortheilhaft wirkt der Verband durch den Abschluss des Lichtes und die Verminderung des Blepharospasmus, durch den Schutz der Hornhaut gegen Kälte, Staub und Wind. Bisweilen ist der Verband während einzelner Tage vortheilhaft und ist es nachher

wieder besser, dem normalen Blinzeln Gelegenheit zu geben, das Auge regelmässig zu reinigen.

Es geht mit dem Verbande, wie mit den anderen Heilmitteln. Es muss genau darauf geachtet werden, welchen Einfluss er ausübt und dem Erfolge gemäss fortgesetzt oder vorübergehend oder für immer ausgesetzt werden. Im allgemeinen kann man sagen, dass die Phlyctaene nicht nur Collyrien, Pulver und Salben erfordern, sondern vor allem sorgfältige Pflege. Und die Pflege und die Behandlung der Kranken erheischt viel Zeit. Wird diese dafür geopfert, dann geben sie gute Erfolge. Es giebt in den grossen Städten zahlreiche Familien, deren Mütter die zur guten Pflege nöthige Zeit nicht opfern können. Die Kinder bekommen daher Phlyctaene und gesunden nicht, wenn sie die Phlyctaene einmal haben. Für diese Kinder ist Aufnahme ins Spital nöthig. Weiter hat man in allen Ständen Familien, deren Müttern die Gabe fehlt, die Kinder gut zu pflegen. Dieser Mangel an Tact muss durch sehr genaue Vorschriften unschädlich gemacht werden so gut es geht.

Die Vorschriften, den Kindern Nachts andere Wäsche zu geben als über Tag, nicht alle Kinder zusammen in ein Bad gehen zu lassen, die Oberlippe den erkälteten Kindern mit Fett zu schützen gegen Erosion, die Wangen, Ohren und Hände der Kinder, die für Kälte empfindlich sind, so lange es noch Zeit ist, mit Fett zu schmieren, sind auch für Mütter aus wohlhabenden Kreisen nicht überflüssig. Das Versorgen der secernirenden Ohren und der Eczeme, und das Tupfen und Einsalben der kranken Augen soll ihnen gezeigt werden.

Die Phlyctaene sind die bei weitem am meisten vorkommenden Entzündungen der Hornhaut und dazu die Form der Keratitis, welche am häufigsten von Nicht-Spezialitäten behandelt wird. Die übrigen Formen sind viel seltener und ihre Behandlung fällt mehr dem Augenarzte zu. Es wird darum nur kurz von diesen anderen Formen die Rede sein. Hauptsächlich haben wir noch verschiedene Formen von Ulcera corneae zu besprechen. Es giebt ohne Zweifel viele Geschwüre der Hornhaut, die nicht den Phlyctaenen zugerechnet werden können und doch den gleichen Ursprung aus Eczemen haben. Wollen wir auf diesem Wege weitergehen und versuchen, noch andere aetiologische Gruppen zu bilden, dann können wir noch Geschwüre unterscheiden,

welche die Folge sind von Entzündungsprozessen der Conjunctiva, oder des Thränensacks, von Krankheiten der Nase, von groben Verwundungen, die mit Infection sich combinirten, oder auf die später Infection folgte, und endlich diejenigen, welche eine Erscheinung der Lues sind. Eine Unterscheidung ist nicht in jedem Falle durchzuführen, aber sie muss versucht werden, da so weit als möglich der ursprüngliche Prozess bekämpft werden muss. Neben diese Eintheilung kann eine andere gestellt werden, wo die Gruppen durch die Form und die Lage des Geschwürs, durch die Art der Fortpflanzung und durch das Maass der erregten Reaction bestimmt werden. Auch diese Criterien können uns bisweilen auf die richtigen therapeutischen Maassnahmen führen.

Finden wir neben dem Ulcus corneae einen anderen Entzündungsprozess, der der muthmaassliche Ursprung der Infection und der Ausgangspunkt wiederholter Infection sein kann, dann ist es von höchster Wichtigkeit, diesen Prozess zu behandeln. Unsere local auf die Hornhaut applizirten Mittel werden erst Erfolg haben, wenn daneben der erstgenannten Indication genügt wird.

Oft wird es eine Blepharitis sein, welche Behandlung fordert und zwar gewöhnlich eine energische Behandlung mit Nitras argenti (Seite 13).

Oft gilt es auch eine Bindehautkrankheit zu heilen. Die Conjunctivitis kann so leicht festzustellen sein, dass kein Zweifel bestehen kann, ob sie die Ursache bildet (Blennorrhoea neonatorum et adultorum, croupöse oder diphtheritische Conjunctivitis). Sie kann auch leichter sein, so dass die Frage gestellt werden muss, ob die Alteration der Bindehaut primär oder secundär ist. Bei jedem Hornhautgeschwüre finden wir eine hyperaemische, geschwollene Bindehaut. Erst wenn Secretion oder Infiltration da ist, dürfen wir der Vermuthung Raum geben, dass die Conjunctivitis der Keratitis voranging. Ist diese Vermuthung richtig, dann wirkt gewöhnlich eine 2procentige Lösung von Nitras argenti, auf die ectropionirten Lider geträufelt und wieder ausgewaschen, wunderbar günstig. Steht beim conjunctivalen Prozesse die Infiltration im Vordergrund, dann ist dagegen Cupr. sulphur. in Substanz applizirt angewiesen. In lange vernachlässigten Augen findet man oft eine Infiltration der Conjunctiva der oberen Lider mit einer sammtartigen, papillären Schwellung,

die früher mit Unrecht Trachoma papillare genannt wurde. Diese Conjunctivitis heilt ohne Atrophie durch vorsichtig angewandte Cauterisation der Conjunctiva mit Cuprum sulphur. bald und mit ihr die Keratitis oder die Hornhautgeschwüre, die mit ihr Hand in Hand gingen. Es versteht sich, dass man nach der Cauterisation das überschüssige Cupr. sulphur. mit feuchter Watte abwischt, um die Hornhaut nicht mehr als nöthig ist zu reizen[1]).

Zur Behandlung der Blennorrhoea neonat. ist die Einführung des Kal. permangan. ein grosser Gewinn, am meisten noch für die Fälle, in denen die Hornhaut ernst bedroht wird oder schon leidet. Der Pariser Augenarzt Kalt hat eine etwas umständliche Art der Anwendung dieses Mittels empfohlen. Thatsächlich genügt es, das Mittel in der Concentration 1:1000 auf die umgekehrten Lider in reichlicher Menge zweimal täglich (oder wenn der Prozess milde und die Pflege gut ist, einmal täglich) mittels eines Stückchens Watte fliessen zu lassen. Das ebenso gut wie das Silbersalz wirkende Mittel hat vor diesem den Vorzug, dass es nicht schaden kann und dass es nicht schmerzt. Beide Mittel sind gegen die schwersten Fälle machtlos und auch in leichteren Fällen kommt es vor, dass man nach dem anderen Mittel greifen muss, da die Heilung mit dem ersten Mittel keine Fortschritte macht.' Ich bin für das neue Mittel gewonnen durch seinen glänzenden Erfolg in zwei Fällen von Blennorrhoe bei Erwachsenen, wo die Hornhaut schon einige Rand-Ulceration zeigte und das obere Lid durch die Schwellung nicht mehr umzukehren war. Die Permanganat-Lösung wurde angewandt mittels einer kleinen Spritze mit stumpfer, umgebogener Canüle, die für diese Fälle sehr empfehlenswerth, aber im Allgemeinen entbehrlich ist. Nicht-Spezialitäten, die weniger in der Manipulation der Lider mit Schonung der Hornhaut geübt sind, thun entschieden besser, die Reinigung der Conjunctivalsäcke beim liegenden Kranken ohne Instrument vorzunehmen.

---

[1]) Cuprum-Stifte, die ich den zugespitzten Crystallen weit vorziehe, liefert folgende Vorschrift, deren Autor mir unbekannt ist:

Rp. gummi tragacant. pulv. 0,2
aq. destill. gr 2
Redig. in mucil. et sensim admisce sulph. cupri. pulv. gr 15
ut fiat pasta, ex qua forma bacillus longit. 12—15 Cent.
leni calore exsiccanda.

Croupöse Conjunctivitis kann eine gleiche Aetiologie haben wie Eczema oculi. Zweimal täglich wiederholte Reinigung mit Sublimat oder Permanganat-Lösung und Jodoform-Pulver heilen diese Form.

Diphtherische Conjunctivitis ist in den schweren Formen, die auch pathologisch-anatomisch auf den Namen Diphtheritis Anspruch haben, eine grosse Gefahr für die Hornhaut. Local ist nicht viel besseres zu thun als antiseptische Reinigung und Jodoform. Die Serum-Therapie hat auf diesem Gebiete schon Erfolge aufzuweisen.

Eine dritte Krankheit der um das Auge gelegenen Theile, die oft schwere Hornhaut-Geschwüre im Gefolge hat, bildet die Dacryocystitis. Bei jedem Kranken mit Ulcus corneae soll durch Druck auf die Haut, welche den Thränensack bedeckt, daraufhin untersucht werden. Ist das Thränensackleiden noch nie behandelt, dann gelingt es in einzelnen Fällen auch durch dieses Mittel nicht Secret aus den Thränenpunkten hervortreten zu lassen. Bei ernstem Verdacht eines Thränensack-Leidens muss deshalb mit einer feinen conischen Sonde der Canaliculus lacrymalis erweitert und nachher wieder gedrückt oder noch besser mit der Spritze von Anel der Thränensack durchgespült werden. Für die Probe-Spülung sind Borsäure- oder Salz-Lösung, die am wenigsten reizen, zu empfehlen. Existirt ein Thränensackleiden, so fliesst die eingespritzte Flüssigkeit nicht nach der Nase ab, sondern kehrt durch den nicht zur Injection gewählten Thränenpunkt zurück.

Eine derartige Einspritzung, wie sie zur Feststellung der Diagnose vorgenommen wurde, kann auch zur Behandlung angewandt werden, wenn man die antiseptisch wenig wirksame Borsäure-Lösung durch ein kräftigeres Antisepticum ersetzt. Diesem Zwecke genügt eine 0,5—2% Nitras argenti-Lösung sehr gut. Reinigung des Sackes und Einspritzung einer zweiprocentigen Cocain-Lösung sollen vorangehen. Zur Behandlung der Keratitis genügt diese Behandlungsweise der Dacryocystitis. Wie fern es nöthig ist, später noch zur definitiven Heilung dieses Leidens zur Sondenkur zu greifen, ist eine Frage für Specialisten. Ich möchte aber vertheidigen, dass die Reinigung des Thränensacks mittels der Spritze im Bereiche jedes Arztes liegen muss, dass wenigstens der Arzt, der über die Hilfe eines Specialisten nicht sofort verfügen kann, diese einfache Operation muss ausführen können. Leider fehlt es im jetzigen Armamentarium des Praktikers

an der Spritze. Dazu kann aber eine gewöhnliche Pravaz'sche Spritze ganz gut dienen, wenn sie mit einer stumpfen silbernen Canüle versehen wird.

Eine constitutionelle Behandlung der Hornhaut-Geschwüre ist selten indicirt. Sogar wenn Lues unzweifelhaft die Ursache ist, genügt die locale Behandlung mit Calomelpulver. Innere Medication bleibt hauptsächlich übrig für die verzweifelten Fälle, wo man schliesslich mit Quecksilber, Jod. kal., Salicylsäure oder Arsenik sein Glück versucht.

Die locale Behandlung der Geschwüre richtet sich nach der pathologisch-anatomischen Beschaffenheit und der Art des Fortschreitens. Es giebt Geschwüre, die sich nicht ausbreiten, die nicht fortkriechen und neben der schon besprochenen causalen Behandlung nur Reinigung erfordern. Es giebt Geschwüre, die für unsere lokal angewandten Agentia ganz unempfindlich sind, es giebt andere, die bald heilen, wenn Calomel, Jodoform oder Praezipitatsalbe applizirt wird. Es giebt Geschwüre, die Auskratzen mit einem Miniatur-Löffel von Volkmann oder Brennen mit einem Miniatur-Ferrumcandens erheischen. Rivalität zwischen diesen beiden vorzüglichen Mitteln existirt nach meiner Erfahrung nicht. Wo der Löffel wirklich etwas auszukratzen findet, ist er vorzuziehen. So giebt es Geschwüre, die offenbar eczematösen Ursprungs sind, nach welchen hin bereits Büschel von Gefässen gewachsen sind und die dennoch nicht heilen. Nimmt man mit dem Löffel nur einmal die weiche, graue Masse fort, welche das feste Hornhautgewebe bedeckt, dann thun die Gefässe bald ihre Schuldigkeit und das Geschwür heilt in wenigen Tagen aus. Geschwüre, von welchen der Löffel nichts mitnehmen könnte, sollen, wofern Indication zum Einschreiten da ist, gebrannt werden, sei es galvanocaustisch mit einer glühenden Platin-Oese, sei es mit einer glühenden Nadel. Selbstverständlich wird zuvor Cocain eingeträufelt und das Auge mit der Pinzette fixirt.

Eine dritte operative Behandlungsweise ist die Spaltung der Hornhaut quer durch den Geschwürboden nach Saemisch, eine desperate Operation, die vorzüglich für desperate Fälle geeignet ist. Geschwüre mit Eiterbildung in der Vorderkammer (Hypopion) und fortschreitende eitrige Infiltration der Hornhaut bilden das Object für diese Operation. In gut gewählten Fällen ergiebt sie ein glänzendes

Resultat, was das Beherrschen der Entzündung und die Erhaltung des Auges betrifft. Manches Ulcus cum hypopio heilt glücklicherweise mit einer viel einfacheren Therapie: Atropin und Verband, Behandlung der causalen Leiden. Nur die schwersten Formen erheischen die Operation von Saemisch.

Alcaloide haben auf das Ulcus corneae oft einen günstigen Einfluss, Atropin nicht selten, aber in anderen Fällen Myotica, für welche die Indication aber schwer zu stellen ist.

Der Vortheil des Atropin liegt wahrscheinlich grösstentheils in der Ruhe, welche dadurch dem Auge gegeben wird. Derselben Indication genügen wir durch das Verbieten der Arbeit etc. durch den Aufenthalt im Dunklen, welcher einen grossen Theil der Augenbewegungen überflüssig macht. Setzt der Kranke seine Arbeit fort, dann giebt das Atropin dem kranken Auge wenigstens Ruhe, soweit es die inneren Augenmuskeln betrifft. Ohne Zweifel ist die Bedeutung des Atropin für die Behandlung der Hornhautkrankheiten überschätzt und fällt es in vielen Fällen schwer zu beweisen, dass das Atropin nützt. Unbedingt angewiesen ist das Atropin nur in denjenigen Fällen, wo zugleich Iritis besteht.

Wenn man die chronischen Hornhaut-Geschwüre, oder vielmehr diejenigen, die durch die gewöhnlichen Mittel nicht schnell heilen, genau beobachtet, mit der Neigung, die schon vor vielen Jahren von erfahrenen Klinikern empfohlenen Myotica anzuwenden, lernt man allmählich eine grosse Zahl von Fällen herausfinden, in welchen diese Mittel einen überraschend schnellen Erfolg geben, während Atropin wochenlang unwirksam blieb. Es sind die Fälle, in welchen man eine kräftigere Reaction und eine stärkere Neubildung von Gefässen verlangt. Man kann ohne Sorge 0,25% Salicyleserin oder 2% Lösung von Pilocarpin. murias. verschreiben, wenn man sich nur überzeugt hat, dass keine Iritis hinter der kranken Hornhaut vorhanden ist. Die günstige Wirkung der Myotica habe ich früher schon zum Theil erklärt aus der verminderten Lichtscheu, welche der Verengerung der Pupille folgt, aber es muss auch eine andere Wirkung geben, da auch bei Keratitis ohne Lichtscheu bisweilen das Eserin prompt wirkt.

Es kommt mir vor, dass in diesen Fällen die Myotica eine grössere Anspannung der Membrana Descemeti (welche als die Sehne des Ciliarmuskels bezeichnet werden kann) bewirken und da-

durch die Hornhaut dem intra-oculären Drucke entziehen[1]). Der verminderte Gewebsdruck der Hornhaut kann dem Lymphstrom und der Gefässbildung zu Gute kommen. In der That folgt der Anwendung der Myotica eine stärkere Füllung der pericornealen Gefässe.

Wahrscheinlich können die Myotica auch nützlich sein bei Keratitiden, welche in der Heilung begriffen sind, indem sie eine schnellere und vollkommenere Resorption der Exsudate herbeiführen. Denselben Geschwüren, welche anfangs zweckmässig mit Atropin behandelt sind, werden nach dieser Anschauung in einem späteren Stadium die Myotica nützlich sein.

Die Indication unserer Alcaloïde geschähe nach dieser Auffassung den Regeln gemäss, die bei der Behandlung einer Entzündung an andern Körpertheilen gelten. So lange die Entzündung die Neigung hat, sich weiter zu verbreiten, wird der Theil immobilisirt, quies et abstinentia! So bald die Kraft der Infection gebrochen ist, verzögert die Ruhe weiter die Heilung und sind Beförderung des Lymphstromes, Bewegung und Massage am Platze. Die Myotica können um so besser den Lymphstrom steigern, da ihre Wirkung schnell vorüber geht. Einige Male pro Tag angewandt, findet jeder folgende Tropfen die Wirkung des vorangegangenen wieder vorüber gegangen. Der Ciliarmuskel ist wieder entspannt und die Hornhaut erhält durch die erneuerte Anspannung des Muskels einen neuen Stoss.

Es giebt noch ein anderes Mittel, das ausser den schon früher genannten dem Auge eine wohlthuende Ruhe verleiht und das nach richtiger Indication angewandt, einen überraschenden Erfolg hat. Man findet nämlich unter den leichteren und schwereren Formen der Keratitis einzelne Fälle, in welchen eine unverhältnissmässige Innervation der M. orbicularis palpebrarum besteht. Die Lichtscheu ist grösser als der Hornhautprozess es erklären kann und die kräftig gespannten Lider drücken schwer auf das kranke Auge. Wenn man in diesen Fällen mit einem einzigen Scheerenschlage den äusseren Augenwinkel einschneidet, hebt man diese nachtheilige Wirkung auf. Ich habe nach der genannten Indication, Missverhältniss zwischen

[1]) Straub, Ueber das Gleichgewicht der Gewebs- und Flüssigkeitsspannungen im Auge. A. f. Ophth. XXXV. 1889.

den Intensitäten der Lichtscheu und der Hornhaut-Erkrankung, diese von v. Graefe empfohlene Therapie viele Male angewandt und selten ohne Erfolg. Man durchbricht damit einen Circulus vitiosus. Es ist jedesmal wieder eine überraschende Wahrnehmung, zu sehen, wie das Aufheben der allzugrossen Lidspannung einen Krankheitsprozess heilt, der allen Antisepticis Widerstand geleistet hatte und auf einmal der vis medicatrix naturae die Macht giebt, ihre Feinde zu überwinden.

Eine Form der Keratitis, die noch Besprechung fordert, ist die mit Gefässbildung Hand in Hand gehende Infiltration der Hornhaut, welche eine Folge des Trachoms ist. Zuweilen findet man in den der Oberfläche am nächsten liegenden Schichten der Hornhaut weiche, graue Knoten, welche die Analoga der Trachomkörner der Bindehaut sind. Meistentheils aber besteht eine mehr oder weniger gleichmässige Infiltration der oberen Hornhautschicht mit Bildung zahlreicher Gefässe und sehr kleiner Geschwüre. Bei grosser Vernachlässigung kann die Verschwärung so weit gehen, dass die Grenze der Blindheit erreicht wird. Bei guter Versorgung ist dagegen die Gefahr für die Hornhaut nicht so gross, da bei regelmässig fortgesetzter Behandlung der Bindehaut die Infiltration der Hornhaut schnell zurückgeht und die für die Function der Hornhaut (wegen des zurückbleibenden unregelmässigen Astigmatismus) so gefährlichen Geschwüre vereinzelt bleiben. Die kranken Hornhäute selbst erfordern nur wenig Behandlung, wenn nur das Grundleiden bekämpft wird. Dazu besitzen wir zwei erprobte Mittel: Argent. nitric. so lange die Schleimhaut secernirt und Cupr. sulphur. zur Behandlung der Infiltration, die zurückbleibt, wenn die Secretion unterdrückt ist, und die in den jüngeren Fällen des Trachoms die einzige Krankheitserscheinung ist. Man wendet Cupr. sulphur. in Substanz auf die cocaïnisirten Schleimhäute an und zwar nur auf die kranken Stellen. Wenn man nicht verabsäumt, auch die Uebergangsfalte zu behandeln, wo fast immer ebenfalls Trachomkörner sich verstecken, bereitet die Behandlung des Trachoms nicht so viel Sorge, als man sich wohl denkt. Die Kranken lassen sich es gern gefallen, zweimal wöchentlich mit dem Kupferstift geätzt zu werden, da sie selbst den heilsamen Einfluss des Stiftes auf die Schwellung, auf die Beweglichkeit der Lider und auf die Klarheit der Hornhaut bald verspüren.

Einige sehr seltene Formen der Keratitis, die oben nicht genannt wurden, bleiben unbesprochen. Dem Leser, für welchen diese Seiten bestimmt sind, können sie kein Interesse bieten.

Verantwortl. Redakteur: Dr. Hermann Frank in Berlin.
Druck von Albert Koenig in Guben.